



ВЛИЯНИЕ ГЕТЕРОТОПИЧЕСКОЙ ОССИФИКАЦИИ НА КЛИНИЧЕСКИЕ И РЕНТГЕНОЛОГИЧЕСКИЕ ИСХОДЫ ПОСЛЕ ТОТАЛЬНОЙ АРТРОПЛАСТИКИ ПОЯСНИЧНЫХ МЕЖПОЗВОНКОВЫХ ДИСКОВ ПРОТЕЗОМ «М6-L»: МУЛЬТИЦЕНТРОВОЕ ИССЛЕДОВАНИЕ

В.А. Бывальцев^{1–4}, Ю.Я. Пестряков^{1,5}, В.В. Шепелев^{1,6}, И.А. Степанов¹

¹Иркутский государственный медицинский университет, Иркутск, Россия

²Дорожная клиническая больница на ст. Иркутск-Пассажирский, Иркутск, Россия

³Иркутский научный центр хирургии и травматологии, Иркутск, Россия

⁴Иркутская государственная медицинская академия последипломного образования, Иркутск, Россия

⁵Красноярская краевая больница, Красноярск, Россия

⁶1477-й Военно-морской клинический госпиталь, Владивосток, Россия

Цель исследования. Оценка степени влияния гетеротопической оссификации на амплитуду движений в оперированном сегменте и на клинические исходы у пациентов после выполнения тотальной артропластики межпозвонкового диска.

Материал и методы. Проанализированы результаты тотальной артропластики межпозвонкового диска протезом «М6-L» у 74 пациентов 23–45 лет. Период наблюдения — 36 мес. Оценивали амплитуду движений оперированных сегментов, степень гетеротопической оссификации. Клинические исходы анализировали по выраженности болевого синдрома по ВАШ и уровня качества жизни, связанного с болью в спине, по индексу Освестри.

Результаты. Признаки гетеротопической оссификации обнаружены у 27 (36,4 %) пациентов: I ст. — у 11 (14,8 %), II ст. — у 14 (18,9 %), III ст. — у 2 (2,7 %). Средние значения амплитуды движений оперированного сегмента, ВАШ и индекса Освестри в группе пациентов без признаков гетеротопической оссификации составили $11,2^{\circ} \pm 2,7^{\circ}$, $2,8 \pm 1,2$ см и $17,3 \pm 6,5$ % соответственно, с признаками гетеротопической оссификации — $11,5^{\circ} \pm 1,2^{\circ}$, $3,4 \pm 1,8$ см и $19,8 \pm 7,3$ % соответственно.

Заключение. Гетеротопическая оссификация после тотальной артропластики поясничных межпозвонковых дисков встречается в 36,4 % случаев. Гетеротопическая оссификация высокой степени достоверно влияет на амплитуду движений сегментов, достоверного влияния на клинические результаты у пациентов не обнаружено.

Ключевые слова: межпозвонковый диск, дегенерация, спондилодез, тотальная артропластика, гетеротопическая оссификация.

Для цитирования: Бывальцев В.А., Пестряков Ю.Я., Шепелев В.В., Степанов И.А. Влияние гетеротопической оссификации на клинические и рентгенологические исходы после тотальной артропластики поясничных межпозвонковых дисков протезом «М6-L»: мультицентровое исследование // Хирургия позвоночника. 2017. Т. 14. № 4. С. 69–75.

DOI: <http://dx.doi.org/10.14531/ss2017.4.69-75>.

THE INFLUENCE OF HETEROTOPIC OSSIFICATION ON CLINICAL AND RADIOLOGICAL OUTCOMES AFTER TOTAL LUMBAR DISC REPLACEMENT WITH M6-L PROSTHESIS: A MULTICENTER STUDY

V.A. Byvaltsev^{1–4}, Yu.Ya. Pestrjakov^{1,5}, V.V. Shepelev^{1,6}, I.A. Stepanov¹

¹Irkutsk State Medical University, ²Road Clinical Hospital at «Irkutsk-

Passazhirskiy» station, ³Irkutsk Scientific Centre of Surgery and Traumatology,

⁴Irkutsk State Medical Academy of Continuing Education, Irkutsk, Russia,

⁵Krasnoyarsk Regional Hospital, Krasnoyarsk, Russia, ⁶Neurosurgical Unit of

1477 Naval Clinical Hospital, Vladivostok, Russia

Objective. To assess the degree of influence of heterotopic ossification on the motion amplitude of the operated segment and on clinical outcomes in patients after total intervertebral disc replacement. **Material and Methods.** Results of total replacement of the intervertebral disc with the M6-L prosthesis were analyzed in 74 patients aged 23–45 years. Follow-up period was 36 months. The motion amplitude of operated segments and the degree of heterotopic ossification were estimated. Clinical outcomes were analyzed based on pain syndrome severity according to the VAS and on the level of the back pain-related quality of life according to the Oswestry index. **Results.** Signs of heterotopic ossification were found in 27 (36.4%) patients: Grade I — in 11 (14.8 %), Grade II — in 14 (18.9 %), and Grade III — in 2 (2.7 %). The mean values of the motion amplitude of operated segments, VAS score and Oswestry index in the group of patients without signs of heterotopic ossification were $11.2^{\circ} \pm 2.7^{\circ}$, 2.8 ± 1.2 cm and 17.3 ± 6.5 %, respectively, and those in the group of patients with signs of heterotopic ossification — $11.5^{\circ} \pm 1.2^{\circ}$, 3.4 ± 1.8 cm and 19.8 ± 7.3 %, respectively. **Conclusion.** Heterotopic ossification following total lumbar disc replacement occurs in 36.4 % of cases. High grade of heterotopic ossification reliably affects the amplitude of segment motion, though there was no significant influence on clinical results in patients.

Key Words: intervertebral disc, degeneration, fusion, total replacement, heterotopic ossification.

Please cite this paper as: Byvaltsev VA, Pestrjakov YuYa, Shepelev VV, Stepanov IA. The influence of heterotopic ossification on clinical and radiological outcomes after total lumbar disc replacement with M6-L prosthesis: a multicenter study. *Hir. Pozvonoc.* 2017;14(4):69–75. In Russian.

DOI: <http://dx.doi.org/10.14531/ss2017.4.69-75>.

На сегодняшний день золотым стандартом хирургического лечения дегенеративного заболевания поясничных межпозвонковых дисков (МПД) является спондилодез [4, 7]. Данный вид оперативного вмешательства позволяет полностью устранить патологическую подвижность и нестабильность в пораженном позвоночно-двигательном сегменте и, как следствие, добиться регресса болевого синдрома в нижней части спины. Тем не менее ригидная фиксация приводит к нарушению нормальной биомеханики оперированного сегмента, что служит индуцирующим фактором в развитии дегенерации смежных сегментов [4].

Тотальная артропластика МПД как современный альтернативный способ хирургического лечения дегенеративного заболевания становится все популярней во многих нейрохирургических клиниках мира. Целью артропластики МПД является восстановление и поддержание физиологического объема движений позвоночно-двигательного сегмента, что позволит предотвратить дегенерацию смежных сегментов и нивелировать болевой синдром в спине [19, 20]. Проведенные исследования по применению искусственных МПД наглядно продемонстрировали их высокую эффективность в отношении клинических и инструментальных исходов у пациентов с дегенерацией диска (по сравнению с операцией спондилодеза). Однако в мировой литературе активно обсуждаются осложнения тотальной артропластики МПД, отрицательно влияющие на клинические исходы. Одним из таких осложнений является гетеротопическая оссификация (ГО), которая относится к нарушениям, характеризующимся формированием кости в тканях, в норме не имеющих остеогенных свойств [13]. ГО приводит к ограничению амплитуды движений в оперированном сегменте, что делает искусственный МПД кейджем и не позволяет предохранить смежные сегменты от дегенерации. В мировой литературе существуют единичные сообщения, посвященные проблеме ГО после тотальной артропластики

МПД, а их результаты во многом противоречивы. Более того, в указанных литературных источниках не найдено исследований, рассматривающих влияние ГО после артропластики МПД протезом «М6-L».

Цель исследования – оценка степени влияния ГО на амплитуду движений в оперированном сегменте и на клинические исходы у пациентов после выполнения тотальной артропластики МПД.

Материал и методы

В исследование включены 74 пациента (46 мужчин, 28 женщин) 23–45 лет (средний возраст – $36,7 \pm 5,9$ года), прооперированных на базах Центра нейрохирургии Дорожной клинической больницы на ст. Иркутск-Пассажирский, нейрохирургического отделения Красноярской краевой больницы и нейрохирургического отделения 1477-го Военно-клинического морского госпиталя (Владивосток) по поводу одноуровневого дегенеративного заболевания МПД. Период наблюдения за пациентами –

36 мес. Во всех случаях артропластику МПД выполняли протезом «М6-L».

Оценку амплитуды движений оперированных позвоночно-двигательных сегментов производили по данным функциональных спондилограмм (рис. 1). Спондилографию выполняли всем пациентам до и после оперативного вмешательства, а также при обследованиях, рекомендованных через 6, 12, 24 и 36 мес. после артропластики МПД. Степень ГО оценивали по классификации McAfee et al. [15], распространенность очагов ГО анализировали по оригинальной методике Park et al. [17], основанной на делении области вокруг имплантата на 9 частей (рис. 2). Клинические исходы анализировали по выраженности болевого синдрома по ВАШ и уровню качества жизни, связанного с болью в спине по индексу Освестри (ODI). Показатели амплитуды движений оперированных сегментов, ВАШ и ODI пациентов с признаками ГО сравнивали с таковыми у пациентов без признаков ГО.

Статистическую обработку данных проводили с помощью програм-

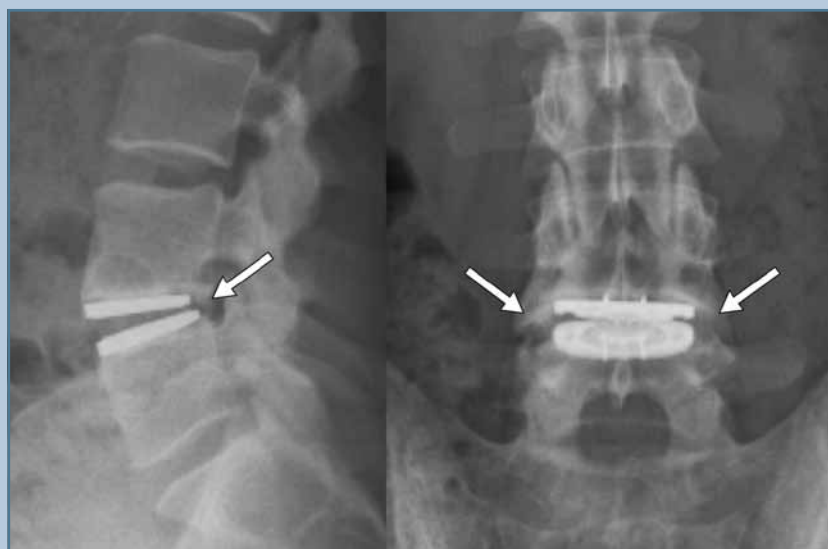

Рис. 1

Спондилограммы пояснично-крестцового отдела позвоночника в боковой и прямой проекциях: через 12 мес. после имплантации искусственного межпозвонкового диска «М6-L» имеются признаки гетеротопической оссификации II–III ст. по классификации McAfee et al. [15]

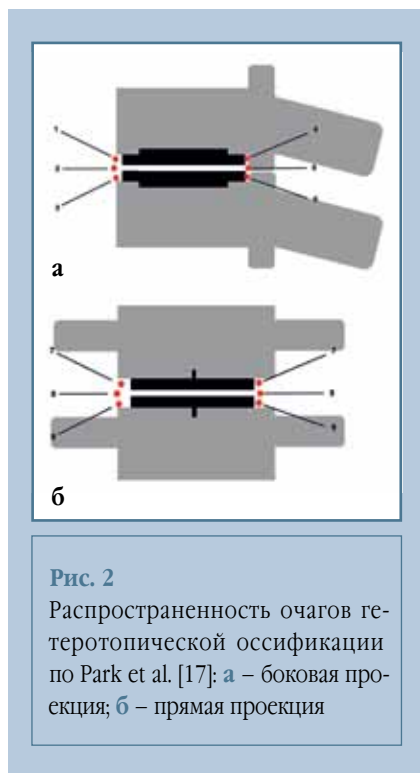


Рис. 2

Распространенность очагов гетеротопической оссификации по Park et al. [17]: а – боковая проекция; б – прямая проекция

много обеспечения «Microsoft Excel 2010». Описательные статистические данные представлены в виде $M \pm SD$, где M – среднее значение, SD – стандартное отклонение. Статистическую достоверность между показателями определяли с помощью U-теста Манна – Уитни. Достоверными считали различия $p < 0,05$.

Результаты

Признаки ГО обнаружены у 27 (36,4 %) пациентов с имплантированными протезами МПД. По классификации McAfee et al. [15], ГО представлены

следующим образом: I ст. – 11 (14,8 %) случаев, II ст. – 14 (18,9 %), III ст. – 2 (2,7 %), IV ст. – отсутствует. Средние значения амплитуды движений оперированного сегмента, ВАШ и ODI для каждой степени ГО представлены в табл. 1. Сравнение рентгенологических и клинических исходов при ГО и без нее представлено на рис. 3.

При анализе амплитуды движений оперированного сегмента не выявили достоверных различий между группой пациентов с ГО I и II ст. и группой без признаков ГО. С другой стороны, амплитуда движений сегмента при ГО III ст. достоверно ниже, чем у пациентов без признаков ГО ($p = 0,024$). При сравнении средних показателей ВАШ и ODI в указанных группах не получили статистически достоверных различий (ВАШ: $p = 647$, $p = 0,144$, $p = 0,414$; ODI: $p = 0,525$, $p = 0,263$, $p = 0,334$ соответственно для ГО I, II и III ст.).

Оценка распространенности очагов ГО в группе по методике Park et al. [17] показала, что по данным боковой спондилографии очаги ГО в зонах 1–6 выявлены в 32 (82 %) случаях и в 7 (17,9 %) случаях в зонах 7–9 по данным спондилографии в прямой проекции (табл. 2). Стоит отметить, что ГО прогрессировала с I до II ст. за 6 мес. наблюдения у 2 (2,7 %) пациентов. В остальных случаях увеличения степени ГО в оперированных сегментах не отмечено.

Обсуждение

Образование очагов ГО – нередко встречающееся осложнение после

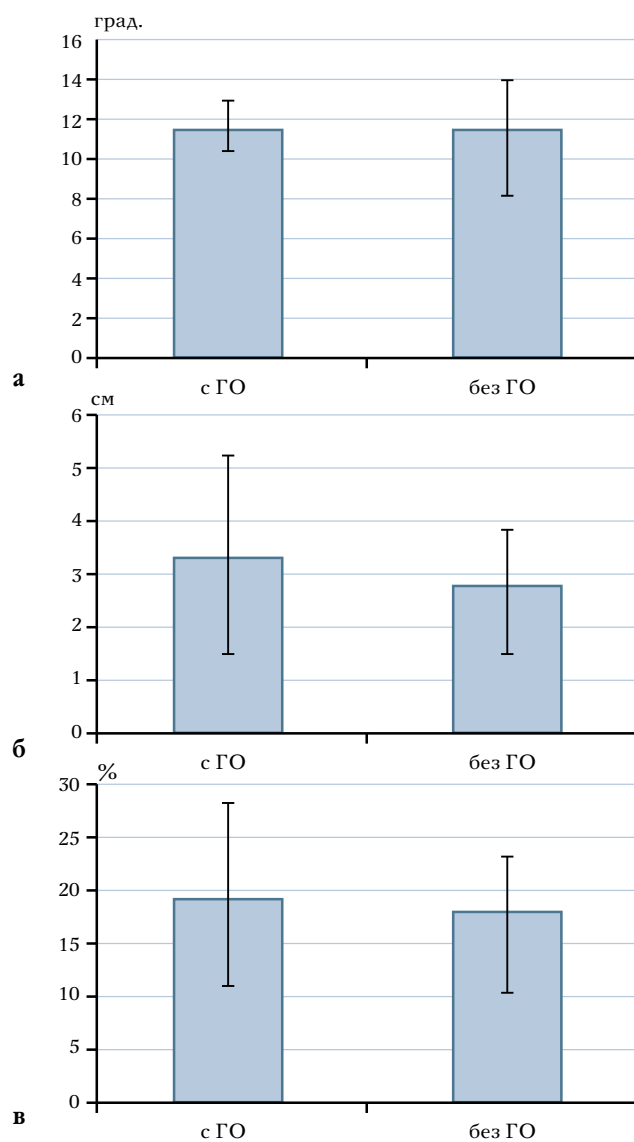
эндопротезирования тазобедренных суставов [5, 6], формирование ГО после выполнения данного вида оперативного вмешательства варьирует от 0,6 до 61,0 % случаев. С развитием методики тотальной артропластики МПД и ее активным внедрением в широкую клиническую практику проблема ГО стала актуальной и в современной спинальной нейрохирургии. В 2003 г. McAfee et al. [15, 16], основываясь на классификации степеней ГО после эндопротезирования тазобедренных суставов по Brooker, предложили свою классификацию ГО у пациентов после тотальной артропластики МПД. Позже эту классификацию дополнили П. Сухомел и др. [1]. Данной проблеме, в частности развитию ГО после тотальной артропластики шейных МПД, посвящено несколько исследований. Так, Jackson et al. [11] в своем наблюдении проанализировали скорость формирования очагов ГО и их влияние на клинические исходы у пациентов после артропластики шейных МПД. Авторы пришли к следующему заключению: лишь у 33,8 % пациентов не зарегистрировано признаков формирования ГО, а частота спонтанного замыкания оперированных сегментов достигала 45,0 %.

Проблеме ГО после тотальной артропластики поясничных МПД также посвящено несколько исследований. Tortolani et al. [24] в своей клинической серии отметили, что из 276 пациентов после тотальной артропластики поясничных МПД протезом «Charite™» признаки ГО через два года отмечены в 4,3 % случаев. При этом

Таблица 1

Амплитуда движений оперированного сегмента, выраженность болевого синдрома по ВАШ и качество жизни по индексу Освестри для каждой степени гетеротопической оссификации по классификации McAfee et al. [15], $M \pm SD$

| Степень оссификации | Количество пациентов, n (%) | Амплитуда движений сегмента, град. | ВАШ, см | Индекс Освестри, % |
|---------------------|-----------------------------|------------------------------------|---------------|--------------------|
| 0 | 47 (63,5) | $11,2 \pm 2,7$ | $2,8 \pm 1,2$ | $17,3 \pm 6,5$ |
| I | 11 (14,8) | $15,7 \pm 3,1$ | $4,5 \pm 2,9$ | $21,9 \pm 9,4$ |
| II | 14 (18,9) | $11,6 \pm 2,5$ | $3,3 \pm 1,5$ | $17,7 \pm 4,6$ |
| III | 2 (2,7) | $5,7 \pm 1,3$ | $4,2 \pm 0,9$ | $25,5 \pm 8,9$ |
| IV | 0 | – | – | – |

**Рис. 3**

Рентгенологические и клинические исходы у пациентов с признаками гетеротопической оссификации (ГО) и без нее: **а** – амплитуда движений оперированного сегмента; **б** – выраженность болевого синдрома по ВАШ; **в** – качество жизни по индексу Освестри

авторы не обнаружили достоверных различий в амплитуде движений оперированных сегментов и клинических исходах между пациентами с ГО и без нее. Тот же коллектив авторов показал, что в 11 из 12 случаев очаги ГО формировались в течение 3 мес. после выполнения оперативного вме-

шательства. Авторы утверждают, что через 6 мес. после артропластики МПД вероятность развития ГО практически сводится к нулю. С другой стороны, Lemaire et al. [12] наглядно продемонстрировали развитие очагов ГО у 3 % пациентов после артропластики МПД при 10-летнем периоде наблюдения.

Таблица 2

Распространенность очагов гетеротопической оссификации вокруг имплантата по методике Park et al. [17]

| Зоны | Случаи гетеротопической оссификации, % (n) |
|-------|--|
| 1 | 7,6 (3) |
| 2 | 7,6 (3) |
| 3 | 20,5 (8) |
| 4 | 30,7 (12) |
| 5 | 5,1 (2) |
| 6 | 10,2 (4) |
| 7 | 5,1 (2) |
| 8 | 7,6 (3) |
| 9 | 5,1 (2) |
| Всего | 100,0 (39) |

При этом все случаи ГО отмечены уже после пяти лет наблюдения за пациентами. Согласно работам других авторов [4, 22, 25], ГО после артропластики поясничных МПД встречается в 1,4–83,0 % случаев.

В нашем исследовании встречаемость ГО составила 36,4 %, что согласуется с данными мировой литературы. Мы считаем, что такой сравнительно высокий процент распространенности ГО объясняется прицельным исследованием всех оперированных сегментов в соответствии с классификацией McAfee et al. [15, 16]. Отмечено, что очаги ГО могут развиваться и прогрессировать в течение всего периода наблюдения за пациентами. Именно поэтому для истинной оценки частоты развития ГО после артропластики МПД необходим более длительный период наблюдения.

В настоящем исследовании продемонстрировано, что только ГО высокой (III) степени значимо влияет на амплитуду движений в оперированном сегменте. ГО I–II ст. достоверно не влияет на данный показатель. Тем не менее остается неясным вопрос о том, ассоциировано ли сохранение амплитуды движений в оперированном сегменте с хорошими клиническими исходами у пациентов после тотальной артропластики МПД.

Не получено статистически значимых различий в клинических исходах между пациентами с ГО (даже высокой степени) и без нее. В целом полученные результаты согласуются с данными других исследований. Например, Putzier et al. [18] сообщили, что пациенты с ГО и спонтанным замыканием оперированного позвоночно-двигательного сегмента имели преимущественно хорошие клинические результаты. Однако для более достоверной оценки влияния амплитуды движений сегмента на клинические исходы у пациентов после тотальной артропластики МПД необходимо провести дальнейшие крупные мультицентровые исследования.

В настоящее время патофизиология развития очагов ГО до конца не ясна. Тем не менее принято считать, что ГО является результатом неправильной дифференцировки плюрипотентных мезенхимальных клеток в остеобласты. Исследование Woszczyzna et al. [26] показало, что после имплантации деминерализованного костного матрикса в скелетную мускулатуру животных происходит образование эктопических очагов костной ткани. Позже Shi et al. [21] подтвердили указанные данные. Более того, авторы доказали, что имплантированный в скелетную мышцу костный матрикс синтезирует костные морфогенетические белки (BMPs), которые способствуют росту и дифференцировке мезенхимальных стволовых клеток в остеобласты. На сегодняшний день известен целый ряд костных морфогенетических белков. При этом образование очагов ГО чаще всего связывают с гиперпродукцией BMP-4 [2]. Немаловажное значение в патогенезе формирования ГО играет метаболизм арахидоновой кислоты с образованием простагландина E2 (PGE2). Доказано, что высокие концентрации PGE2 ассоциированы с развитием ГО [8]. Это подтверждают и Fransen et al. [10] в своей работе, в которой отражена эффективность применения нестероидных противовоспалительных средств (НПВС) в профилактике формирования очагов ГО.

Важная роль в развитии очагов ГО отводится генетической предрасположенности пациентов. Так, мутация в гене 2q23-24.9, кодирующем рецептор BMP1 типа, приводит к активации внутриклеточных сигнальных путей, ответственных за образование эктопической костной ткани [23]. С другой стороны, делеция гена *poggin* может явиться причиной повышенной экспрессии гена BMP-4 [9]. Исследования, направленные на изучение генетического кода, уже в ближайшем будущем позволят выявить нарушения, ответственные за развитие различных патологических состояний, в том числе и ГО, а также разработать эффективные методы их молекулярно-генетической терапии.

Доказано влияние хирургической техники выполнения тотальной артропластики МПД на развитие очагов ГО. В работе Maida et al. [14] описаны некоторые факторы риска, связанные с формированием ГО после тотальной артропластики МПД: грубое иссечение тканей при выполнении оперативного доступа, приводящее к локальному скелетному гиперостозу, кровоизлияния вблизи имплантата, а также укладка гемостатических материалов в области оперированного сегмента. В нашем исследовании при выполнении тотальной артропластики поясничных МПД во всех случаях применялся передний параректальный ретроперитонеальный доступ к пояснично-крестцовому отделу позвоночника, с четким соблюдением топографо-анатомических взаимоотношений органов и мягких тканей. На этапе дискэктомии и подготовки ложа для протеза МПД использовали микрохирургическую технику с применением операционного микроскопа «Pentero 900». Мы считаем, что обязательным этапом тотальной артропластики МПД является удаление *lig. Longitudinale posterius*, так как последняя может быть источником пула мезенхимальных стволовых клеток, способных дифференцироваться в зрелые остеобласты с последующим построением эктопических очагов костной ткани [3]. С учетом вышеперечис-

ленного, с целью комплексной профилактики формирования ГО после артропластики МПД рекомендуется выполнение оперативного доступа с минимальным повреждением мягких тканей, использование микрохирургической техники под увеличением операционного микроскопа, удаление *lig. Longitudinale posterius*, тщательный гемостаз без укладки кровоостанавливающих материалов вблизи имплантата, прием НПВС, а также ранняя активизация пациентов. В таком случае удастся добиться снижения скорости формирования и уменьшения объема очагов ГО.

В нашей клинической серии топография формирования очагов ГО представлена таким образом, что большая часть очагов располагалась спереди и сзади от искусственного МПД (82 %) и только в 17,9 % случаев – по бокам от протеза. Такой характер расположения очагов ГО, вероятнее всего, связан с биомеханическими особенностями пояснично-крестцового отдела позвоночника, для которого более характерны движения сгибания-разгибания, в отличие от боковых сгибаний. Другой возможной причиной характера расположения очагов ГО может служить чувствительность методики спондилографии. Дело в том, что при выполнении спондилографии в прямой проекции сегменты L₄–L₅, L₅–S₁ наклонены вперед и не параллельны ходу рентгеновских лучей, что затрудняет полноценную визуализацию боковых областей от искусственного МПД. МСКТ в таком случае может быть полезна при оценке распространенности очагов ГО.

Безусловно, настоящее исследование имеет ряд недостатков. Во-первых, в исследование включено небольшое количество респондентов. Во-вторых, период наблюдения за пациентами составил всего три года, что не позволяет объективно оценить распространенность ГО после артропластики МПД. В-третьих, проведено исследование лишь для одного типа протеза МПД («М6-L»).

Заключение

Проведенное исследование наглядно показало, что ГО после тотальной артропластики поясничных МПД встречается в 36,4% случаев при трехлетнем периоде наблюдения за пациентами. ГО I и II ст. по классификации McAfee et al. [15] не влияют на ампли-

туду движений оперированных сегментов и клинические исходы (выраженность болевого синдрома по ВАШ и уровень качества жизни по индексу Освестри). ГО III ст. достоверно воздействует на амплитуду движений сегментов. Тем не менее статистически значимого влияния ГО высокой степе-

ни на клинические результаты у данной группы пациентов не обнаружено.

Исследование выполнено при поддержке гранта Российского научного фонда (проект № 15-15-30037).

Авторы заявляют об отсутствии конфликта интересов.

Литература/References

1. **Сухомел П., Бывальцев В.А.** Анализ результатов использования искусственных дисков PRODISC C™ для артропластики шейных дисков за 2-летний период у 54 пациентов // Вопросы нейрохирургии им. Н.Н. Бурденко. 2008. № 3. С. 20–25. [Sukhomel P, Byvaltsev V. Total cervical disk replacement by Prodisc C(tm) in 54 patients with 2-year follow-up. Zh Vopr Neirokhir Im NN Burdenko. 2008;3:20–25. In Russian].
2. **Agarwal S, Loder SJ, Brownley C, Eboda O, Peterson JR, Hayano S, Wu B, Zhao B, Kaartinen V, Wong VC, Mishina Y, Levi B.** BMP signaling mediated by constitutively active Activin type 1 receptor (ACVR1) results in ectopic bone formation localized to distal extremity joints. *Dev Biol.* 2015;400:202–209. DOI: 10.1016/j.ydbio.2015.02.011.
3. **Baird EO, Kang QK.** Prophylaxis of heterotopic ossification – an updated review. *J Orthop Surg Res.* 2009;4:12. DOI: 10.1186/1749-799X-4-12.
4. **Bertagnoli R, Yue JJ, Nanieva R, Fenk-Mayer A, Husted DS, Shah RV, Emerson JW.** Lumbar total disc arthroplasty in patients older than 60 years of age: a prospective study of the ProDisc prosthesis with 2-year minimum follow-up period. *J Neurosurg Spine.* 2006;4:85–90.
5. **Brooker AF, Bowerman JW, Robinson RA, Riley LH Jr.** Ectopic ossification following total hip replacement. Incidence and a method of classification. *J Bone Joint Surg Am.* 1973;55:1629–1632. DOI: 10.2106/00004623-197355080-00006.
6. **Burnet NG, Nasr P, Yip G, Scaife JE, House T, Thomas SJ, Harris F, Owen PJ, Hull P.** Prophylactic radiotherapy against heterotopic ossification following internal fixation of acetabular fractures: a comparative estimate of risk. *Br J Radiol.* 2014;87:20140398. DOI: 10.1259/bjr.20140398.
7. **Byvaltsev VA, Kalinin AA, Pstryakov YuYa, Stepanov IA, Shepelev VV, Khachikyan AF, Hovhannisyants GL.** Outcome analysis of using arthroplasty of intervertebral disk of lumbosacral spine with «M6-L» prosthesis. *The New Armenian Medical Journal.* 2017;1:48–64.
8. **Convente MR, Wang H, Pignolo RJ, Kaplan FS, Shore EM.** The immunological contribution to heterotopic ossification disorders. *Curr Osteoporos Rep.* 2015;13:116–124. DOI: 10.1007/s11914-015-0258-z.
9. **Chakkalakal SA, Zhang D, Culbert AL, Convente MR, Caron RJ, Wright AC, Maidment AD, Kaplan FS, Shore EM.** An Acvr1 R206H knock-in mouse has fibrodysplasia ossificans progressiva. *J Bone Miner Res.* 2012;27:1746–1756. DOI: 10.1002/jbmr.1637.
10. **Fransen M, Neal B.** Non-steroidal anti-inflammatory drugs for preventing heterotopic bone formation after hip arthroplasty. *Cochrane Database Syst Rev.* 2004;(3):CD001160. DOI: 10.1002/14651858.CD001160.pub2.
11. **Jackson KL, Hire JM, Jacobs JM, Key CC, DeVine JG.** Heterotopic ossification causing radiculopathy after lumbar total disc arthroplasty. *Asian Spine J.* 2015;9:456–460. DOI: 10.4184/asj.2015.9.3.456.
12. **Lemaire JP, Carrier H, Sariali el H, Skalli W, Lavaste F.** Clinical and radiological outcomes with the Charite artificial disc: a 10-year minimum follow-up. *J Spinal Disord Tech.* 2005;18:353–359. DOI: 10.1097/01.bsd.0000172361.07479.6b.
13. **Levi B, Jayakumar P, Giladi A, Jupiter JB, Ring DC, Kowalske K, Gibran NS, Herndon D, Schneider JC, Ryan CM.** Risk factors for the development of heterotopic ossification in seriously burned adults: A National Institute on Disability, Independent Living and Rehabilitation Research burn model system database analysis. *J Trauma Acute Care Surg.* 2015;79:870–876. DOI: 10.1097/TA.0000000000000838.
14. **Maida G, Marcati E, Sarubbo S.** Heterotopic ossification in vertebral interlaminar/ interspinous instrumentation: report of a case. *Case Rep Surg.* 2012;2012:970642. DOI: 10.1155/2012/970642.
15. **McAfee PC, Cunningham BW, Devine J, Williams E, Yu-Yahiro J.** Classification of heterotopic ossification (HO) in artificial disc replacement. *J Spinal Disord Tech.* 2003;16:384–389. DOI: 10.1097/00007632-200300001-00010.
16. **McAfee PC, Cunningham B, Holsapple G, Adams K, Blumenthal S, Guyer RD, Dmietriev A, Maxwell JH, Regan JJ, Isaza J.** A prospective, randomized, multicenter Food and Drug Administration investigational device exemption study of lumbar total disc replacement with the CHARITE artificial disc versus lumbar fusion: part II: evaluation of radiographic outcomes and correlation of surgical technique accuracy with clinical outcomes. *Spine.* 2005;30:1576–1583. DOI: 10.1097/01.brs.0000170561.25636.1c.
17. **Park SJ, Kang KJ, Shin SK, Chung SS, Lee CS.** Heterotopic ossification following lumbar total disc replacement. *Int Orthop.* 2011;35:1197–1201. DOI: 10.1007/s00264-010-1095-4.
18. **Putzier M, Funk JF, Schneider SV, Gross C, Tohtz SW, Khodadadyan-Klostertmann C, Perka C, Kandziora F.** Charite total disc replacement – clinical and radiographical results after an average follow-up of 17 years. *Eur Spine J.* 2006;15:183–195. DOI: 10.1007/s00586-005-1022-3.
19. **Regan JJ.** Clinical results of charite lumbar total disc replacement. *Orthop Clin North Am.* 2005;36:323–340. DOI: 10.1016/j.jocl.2005.03.005.
20. **Ritter MA, Vaughan RB.** Ectopic ossification after total hip arthroplasty. Predisposing factors, frequency, and effect on results. *J Bone Joint Surg Am.* 1977;59:345–351.
21. **Shi S, de Gorter DJJ, Hoogaars WM, 't Hoen PA, ten Dijke P.** Overactive bone morphogenetic protein signaling in heterotopic ossification and Duchenne muscular dystrophy. *Cell Mol Life Sci.* 2013;70:407–423. DOI: 10.1007/s00181-012-1054-x.
22. **Siepe CJ, Heider F, Wiechert K, Hitzl W, Ishak B, Mayer MH.** Mid- to long-term results of total lumbar disc replacement: a prospective analysis with 5- to 10-year follow-up. *Spine J.* 2014;14:1417–1431. DOI: 10.1016/j.spinee.2013.08.028.
23. **Suzuki H, Ito Y, Shinohara M, Yamashita S, Ichinose S, Kishida A, Oyaizu T, Kayama T, Nakamichi R, Koda N, Yagishita K, Lotz MK, Okawa A, Asahara H.** Gene targeting of the transcription factor Mohawk in rats causes heterotopic ossifica-

tion of Achilles tendon via failed tenogenesis. Proc Natl Acad Sci U S A. 2016;113:7840–7845. DOI: 10.1073/pnas.1522054113.

24. **Tortolani PJ, Cunningham BW, Eng M, McAfee PC, Holsapple GA, Adams KA.** Prevalence of heterotopic ossification following total disc replacement. A prospective, randomized study of two hundred and seventy-six patients. J Bone Joint Surg Am. 2007;89:82–88. DOI: 10.2106/JBJS.F.00432.
25. **Van den Eerenbeemt KD, Ostelo RW, van Royen BJ, Peul WC, van Tulder MW.** Total disc replacement surgery for symptomatic degenerative lumbar disc disease: a systematic review of the literature. Eur Spine J. 2010;19:1262–1280. DOI: 10.1007/s00586-010-1445-3.
26. **Wosczyzna MN, Biswas AA, Cogswell CA, Goldhamer DJ.** Multipotent progenitors resident in the skeletal muscle interstitium exhibit robust BMP-dependent osteogenic activity and mediate heterotopic ossification. J Bone Miner Res. 2012;27:1004–1017. DOI: 10.1002/jbmr.1562.

Адрес для переписки:

Бывальцев Вадим Анатольевич
664082, Россия, Иркутск, а/я 62,
byval75vadim@yandex.ru

Address correspondence to:

Byvaltsev Vadim Anatolyevich
P.O.B. 62, Irkutsk, 664082, Russia,
byval75vadim@yandex.ru

Статья поступила в редакцию 25.04.2017

Рецензирование пройдено 15.06.2017

Подписана в печать 22.06.2017

Received 25.04.2017

Review completed 15.06.2017

Passed for printing 22.06.2017

Вадим Анатольевич Бывальцев, д-р мед. наук, главный нейрохирург департамента здравоохранения ОАО «РЖД»; руководитель Центра нейрохирургии, Дорожная клиническая больница на ст. Иркутск-Пассажирский ОАО «РЖД»; заведующий курсом нейрохирургии, Иркутский государственный медицинский университет; заведующий научно-клиническим отделом нейрохирургии и ортопедии, Иркутский научный центр хирургии и травматологии; профессор кафедры травматологии, ортопедии и нейрохирургии, Иркутская государственная медицинская академия последипломного образования, Иркутск, Россия, byval75vadim@yandex.ru;

Юрий Яковлевич Пестряков, аспирант курса нейрохирургии, Иркутский государственный медицинский университет, Иркутск; нейрохирург высшей категории, заведующий нейрохирургическим отделением, Красноярская краевая больница, Красноярск, Россия, kkb@medgorod.ru;

Валерий Владимирович Шепелев, главный нейрохирург Тихоокеанского флота; заведующий нейрохирургическим отделением, 1477-й Военно-морской клинический госпиталь, Владивосток; аспирант курса нейрохирургии, Иркутский государственный медицинский университет, Иркутск, Россия, shepelev.dok@mail.ru;

Иван Андреевич Степанов, аспирант, Иркутский государственный медицинский университет, Россия, edmoilers@mail.ru.

Vadim Anatolyevich Byvaltsev, DMSc, Chief neurosurgeon of the Health Department of JSCo «Russian Railways», head of the Centre of Neurosurgery, Road Clinical Hospital at «Irkutsk-Passazhirskiy» station of JSCo «Russian Railways», director of the course of neurosurgery, Irkutsk State Medical University, head of scientific-clinical department of neurosurgery of the Irkutsk Scientific Centre of Surgery and Traumatology, Professor of the Department of Traumatology, Orthopaedics and Neurosurgery of Irkutsk State Medical Academy of Continuing Education, Irkutsk, Russia, byval75vadim@yandex.ru;

Yury Yakovlevich Pestryakov, post-graduate student in neurosurgery, Irkutsk State Medical University, Irkutsk; highest category neurosurgeon Head of Neurosurgical Department, Krasnoyarsk Regional Hospital, Krasnoyarsk, Russia, kkb@medgorod.ru;

Valery Vladimirovich Shepelev, Neurosurgeon-in-Chief of Navy Pacific Fleet RF, Head of Neurosurgical Unit of 1477 Naval Clinical Hospital, Vladivostok; postgraduate student in neurosurgery, Irkutsk State Medical University, Irkutsk, Russia, shepelev.dok@mail.ru;

Ivan Andreevich Stepanov, postgraduate student, Irkutsk State Medical University, Irkutsk, Russia, edmoilers@mail.ru.